

## 交通外傷による上顎前歯および歯槽骨欠損症例に対し 骨増生術を併用してインプラント治療を行った 1 例

越沼伸也<sup>1)</sup>、猪田浩理<sup>2)</sup>、佐藤翔<sup>1)</sup>、村上拓也<sup>1)</sup>、堀澤建介<sup>1)</sup>、西川正典<sup>1)</sup>、山本学<sup>1)</sup>

1) 滋賀医科大学医学部歯科口腔外科学講座

2) 京都第二赤十字病院 歯科口腔外科

### A case of implant treatment of maxillary front tooth and alveolar bone loss due to traffic injury

Shinya KOSHINUMA<sup>1)</sup>, Hirosato INODA<sup>2)</sup>, Sho SATOU<sup>1)</sup>, Takuya MURAKAMI,

Kensuke HORISAWA<sup>1)</sup>, Masanori NISHIKAWA<sup>1)</sup>, Gaku YAMAMOTO<sup>1)</sup>

1) Department of Oral and Maxillofacial Surgery at Shiga Medical University of Medical Science

2) Department of Oral and Maxillofacial Surgery at Kyoto Second Red Cross Hospital

#### Abstract

A young patient with maxillary front tooth and alveolar bone loss in the portion of the maxillary front tooth due to a traffic injury, underwent self-bone graft from the mentum and the mandibular ramus. Thus, good alveolar ridge form was restored in the portion of the maxillary front tooth. Subsequently, following implant treatment in the maxillary front tooth portion functional and aesthetic recovery was achieved.

**Keyword** maxillary front tooth and alveolar bone loss, self-bone graft, implant treatment,

#### はじめに

交通外傷などによる顔面の受傷により、上顎前歯の喪失と同時に上顎前歯部歯槽骨の欠損を併発する例が多い。上顎前歯の喪失は発語、咀嚼などの機能障害の発生はもちろん、審美面においても多大な影響を与える。そのため上顎前歯部の欠損に対し、義歯やブリッジによる補綴治療よりもインプラントによる補綴治療を希望する患者が多い。しかし、インプラント治療ではインプラント体を顎骨内に埋入し固定を得たのち、上部構造を装着するため、交通外傷による歯槽骨の欠損はインプラント治療の条件を不利にし、そのままではインプラント治療ができないこともある。そのような症例では、骨移植により歯槽骨の骨量不足を回復した上でインプラント体の埋入を行う必要がある。

今回、われわれは外傷により上顎前歯および上顎前歯部歯槽骨が欠損した症例に対し、オトガイ部および下顎枝から自家骨移植を行うことで、良好な歯槽骨の形態が回復でき、またさらに上顎前歯部にインプラント治療を施行することで審美的、機能的に良好な経過を得た 1 例を経験したのでここに報告する。

#### 症例

症例：20 歳、男性

主訴：上顎前歯部欠損の対する審美的、機能的回復。

初診日：2002 年 6 月下旬。

現病歴：2002 年 6 月に自転車走行中に転倒し、顔面を受傷した。321 | 123 に歯の喪失を認め、上顎前歯部歯槽骨骨折および上下顎骨骨折を認め当院に緊急入院した(写真 1)。

当科での骨折治療が終了し救急科を退院後、上顎前歯欠損に対するインプラント治療を希望し当科外来を受診した。

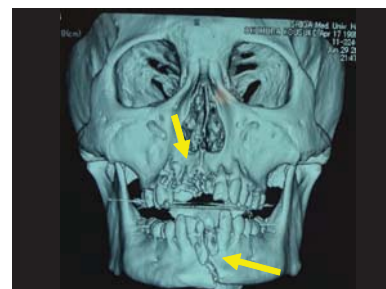


写真 1 初診時頭部 3D-CT 画像(2003 年 6 月下旬)  
既往歴、家族歴：特記事項なし。

現症

局所所見)

321 | 123 に欠損を認め、上顎前歯部の歯槽骨は垂直的、水平的に骨量不足を認めた(写真 2)。

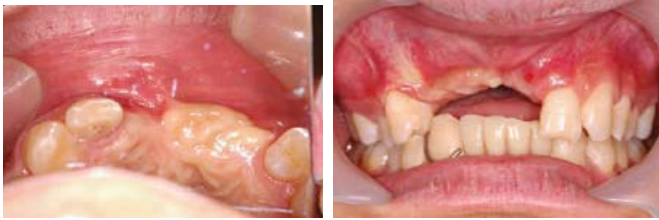

写真 2 退院後、当科受診時口腔内写真

(2004 年 6 月下旬)

## 処置および経過

2005 年 4 月上旬、全身麻酔下に上顎歯槽骨欠損部の 321 | 123 相当部歯槽骨に歯槽骨増生術を施行した。

手術は 3 から 2 まで歯槽頂切開を加え、粘膜骨膜弁を剥離し歯槽骨を明示した。明示した歯槽骨に骨孔を形成した。次に下顎枝頬棚部よりベニア状に骨片を採取し、上顎前歯部歯槽骨の唇側にチタン性マイクロスクリューを用いて固定を行った(写真 3)。またオトガイ部から採取した骨は粉碎して粉末状にし、先に固定したベニア状骨周囲に補填した(写真 3)。歯肉粘膜骨膜弁を復位し、縫合し手術を終了した。

手術より 6 か月経過後の 2005 年 10 月中旬、CT 撮影を行い、骨量の増大を確認した(写真 4)。

2006 年 1 月下旬、31 および 2 にインプラント埋入術を実施した(写真 5)。

2011 年 12 月下旬、メンテナンスのため近歯科医院に通院しており、電話で確認したところ現在動揺などなく良好な経過を得ている。

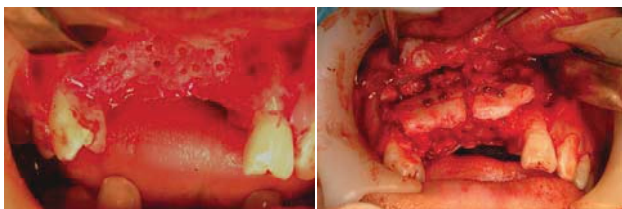

写真 3 術中写真：骨増生手術 (2005 年 4 月上旬)

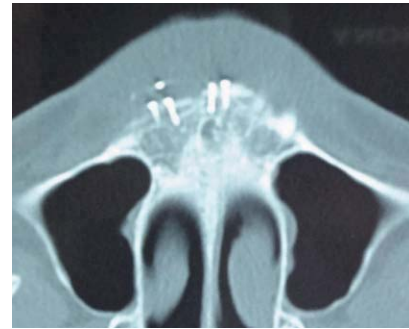


写真 4 術後 6 か月経過後 CT 写真

(2005 年 10 月中旬)

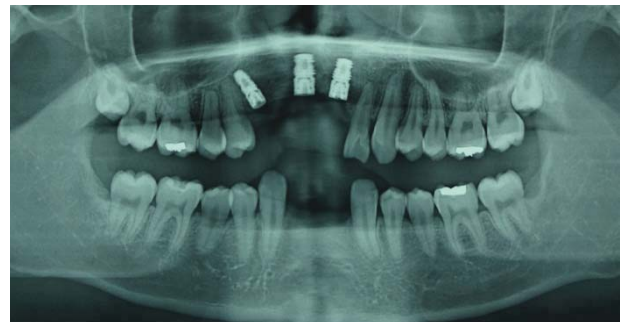

写真 5 インプラント埋入後のパノラマ X 線写真

(2006 年 1 月下旬)

## 考察

近年、インプラント治療はすでに歯の欠損に対する処置の選択肢として一般的になった。インプラントとは、歯が欠損している部分の顎骨にインプラント体を埋入し、人工の歯を装着して補綴を行う治療である。しかし、外傷による顎骨骨折では歯のみならず歯槽骨までも欠損し、インプラント体を埋入するための骨量が不足している例が多い。

年代別に顔面外傷による顎骨骨折は 10 代が最も多く、次いで 20 代、30 代の順であり、特に外傷による上顎前歯の欠損および歯槽骨欠損は若年者に多いと考えられる<sup>1-3)</sup>。

そのため、上顎前歯の欠損部に対する補綴治療は義歯ではなく、審美性と機能性に優れたインプラント治療を希望するものが多い。しかし、外傷により上顎前歯歯槽骨が欠損した症例では、インプラント埋入に必要な骨量の不足や、歯槽骨の陥凹といった審美的障害からインプラント埋入前に骨増生術を施行する必要がある<sup>4)</sup>。

近年では自家骨移植による骨増生術は良好な治療成績をもたらすものとして頻用されており、採取部位は口腔外では腸骨、脛骨、口腔内では下顎枝部、オトガイ部、筋突起部などがある。

口腔内から自家骨を採取する最大の利点は、外科的

侵襲を口腔内のみにとどめられることである。またさらに、口腔内から採取した移植骨を用いると、移植骨への再微小血液循環の回復が早く、移植床の骨との生体親和性が優れるとの報告<sup>5, 6)</sup>もあり、口腔内に移植骨の採取部位を選択する利点は多い。

本症例も、患者は 20 歳と若年であったことからインプラント治療を希望した。CT による検討で上顎前歯部歯槽骨の骨量不足を認めたため、骨増生手術を施行した後にインプラント埋入術を施行した。

その結果、埋入したインプラント体は術後 7 年経過した現在、動揺などを認めず良好な経過を得ている。

## 結論

交通外傷により上顎前歯および上顎前歯部歯槽骨を欠損した若年者に対し、歯槽骨増生術を施行することによりインプラント埋入が可能となった。そして増生された骨に植立されたインプラントは、その後も審美的、機能的に良好な状態を維持することができた。

## 文献

- [1] 市川健司, 吉賀浩二, 小松大造: 顎顔面骨骨折 855 例の臨床統計的検討, 日本口腔外科学会誌 42 巻 12 号 p1218-1220, 1996
- [2] 大塚和久, 荒木康裕, 可知直紀: 顎顔面骨折の臨床統計的観察: 日本口腔外科学会雑誌: 38 巻 12 号 p1903-1904, 1992
- [3] 平賀三嗣, 上橋陸海, 増田敏雄: 当科における過去 6 年間の顎顔面骨骨折の臨床統計的観察: 日本口腔外科学会誌: 38 巻 4 号 p656-657, 1992
- [4] 濱野徹, 鎌下祐次, 長岡英一: 交通外傷による上顎前歯部歯槽骨欠損に対してインプラント治療を行った 1 症例, 日本口腔インプラント学会誌: 20 巻 3 号 p510-511, 1992
- [5] Perikllis, P. Jaime, L. Alejandro k. Michael, DR. : The use of ramus autogenous block grafts for vertical alveolar ridge augmentation and implant placement: a pilot study ; Int J Oral Maxillofac Implants., 17: 238-247, 2002.
- [6] Isaksson, S. Alberius P. : Maxillary alveolar ridge augmentation with onlay bone grafts and immediate endosseous implants. ; J Cranomaxillofac Surg., 20 : 2-7, 1992.